Ente Ospedaliero Ospedali Galliera Genova

Ospedale di rilievo nazionale e di alta specializzazione

Controllo ecografico del posizionamento del catetere venoso centrale e individuazione dello pneumotorace post procedura eseguito dall'infermiere in terapia intensiva: un'alternativa alla radiografia del torace.

F. MOGGIA[1], L. MELNYK[1], S. LESSI[1], V. GRASSO[1], B. IGNAZZI[1], G. ADRIANO[1], L. MARIOTTI[1], F. CORRADI[2]

[1]RN, E. O. OSPEDALI GALLIERA, GENOVA, ITALY; [2] PHD MD, E. O. OSPEDALI GALLIERA, GENOVA, ITALY.

Introduzione

- Il cateterismo della vena succlavia (SV) o della giugulare interna (IJV) è ormai considerato una pratica comune nelle terapie intensive.

- Tale procedura comporta rischi anche se attuata da operatori esperti, è infatti concreta l'eventualità di complicanze meccaniche precoci e malposizionamenti.

- La cateterizzazione alla cieca (tecnica *Blind*) di una vena giugulare interna o di una succlavia fallisce, infatti, nel 10%-19% di casi e troviamo complicanze in un numero variabile tra 5% e 11% dei posizionamenti, a seconda del grado di confidenza dell'operatore con la manovra.

Obiettivo

- Determinare l’utilità dell’**ecografia infermieristica** per valutare malposizionamenti del catetere venoso centrale e individuare un eventuale pneumotorace, evitando in tal modo la radiografia del torace post procedura.

Scopo e Metodi

- E’ stato condotto uno studio prospettico osservazionale su 78 procedure consecutive di cateterizzazione venosa centrale eseguite con tecnica ecoguidata o puntura alla cieca in una Terapia Intensiva Generale per adulti.

- Al termine di ogni procedura, un infermiere con competenze ecografiche ha eseguito prima un esame del collo e del torace superiore in B-mode, per escludere malposizionamenti, quindi ha eseguito un’ecocardiografia con mezzo di contrasto per facilitare la visualizzazione della punta del catetere, escludendo malposizionamenti in atrio destro.

- Per escludere o individuare un eventuale pneumotorace post-procedurale, sono state anche eseguite ecografie del torace in B-mode e in M-mode.

Materiali e Metodi

- Il mezzo di contrasto è stato preparato miscelando 10 volte 8 ml di soluzione fisiologica, 1 ml di aria e 1 ml di sangue del paziente, prelevato direttamente dal catetere venoso centrale, in due siringhe connesse tramite un rubinetto a tre vie al lume distale del catetere stesso. L'emulsione così ottenuta, veniva iniettata in piccoli boli.

- Un RX del torace è stato ottenuto in tutti i pazienti e considerato come tecnica di riferimento.

Contesto clinico dello studio

- Rianimazione e Terapia Intensiva generale per adulti, con 7 posti letto.
- Patologie trattate: chirurgia, patologie cardiache, sepsi, shock, neurochirurgia, patologie raspiratorie, insufficienza multiorgano, trauma…
- Nello scorso anno (2015) 373 ricoveri.
- 8 medici, 24 infermieri e 3 OSS.

Popolazione

Total patients	78
Sex (m/f)	47/31
Age (y)	65±16

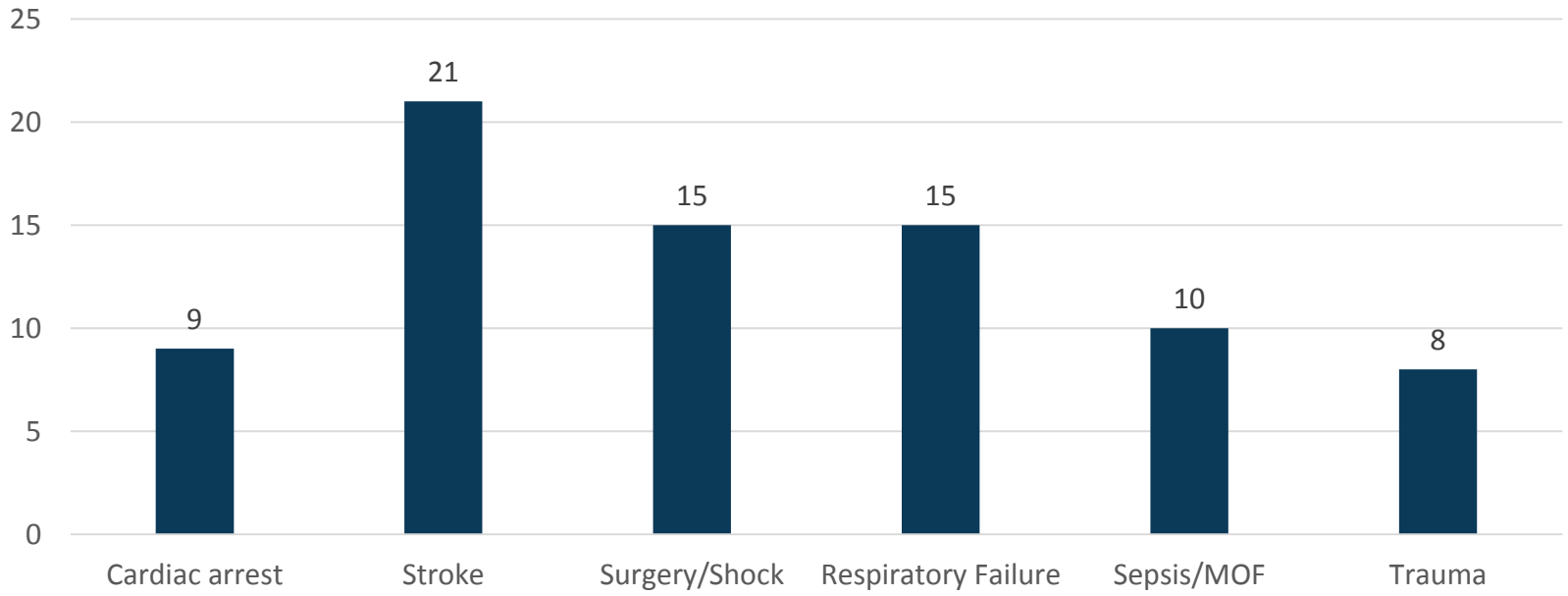

Posizionamento

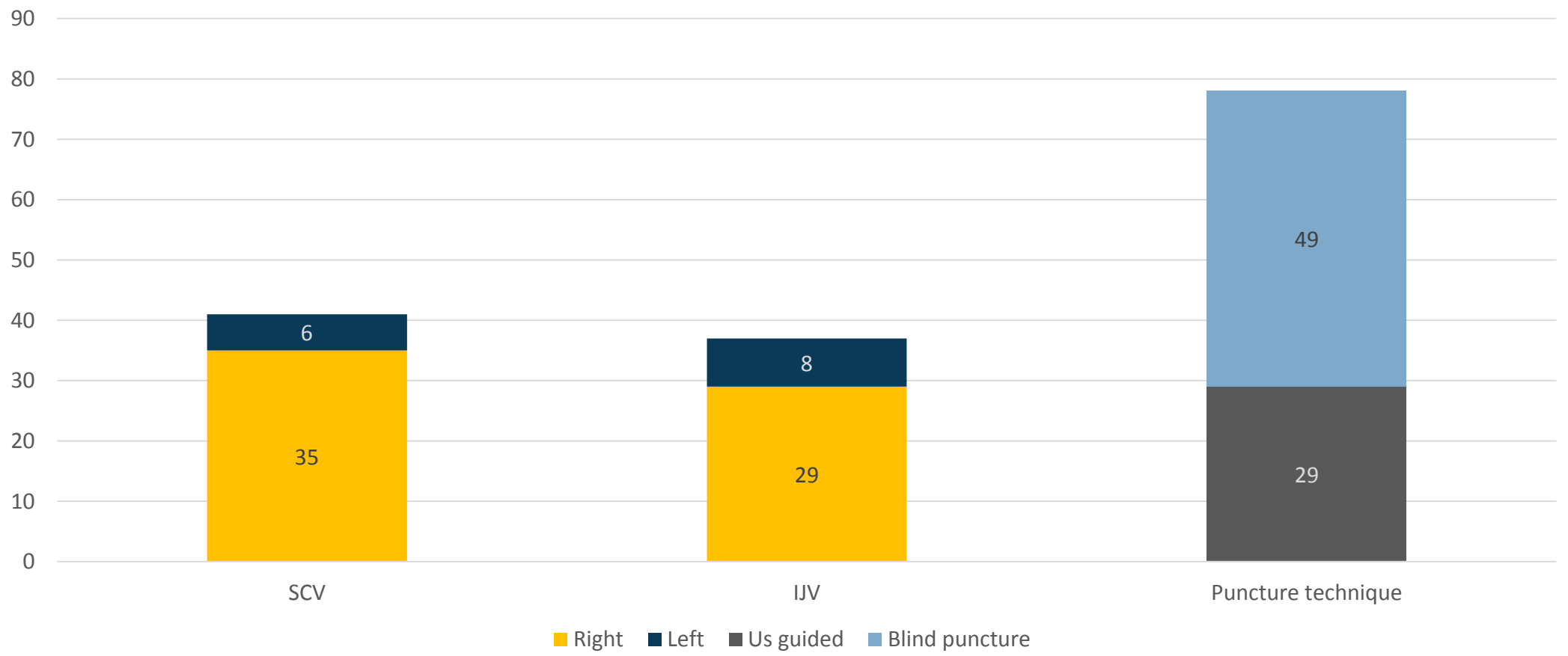

Finestra ecografica epigastrica in asse lungo

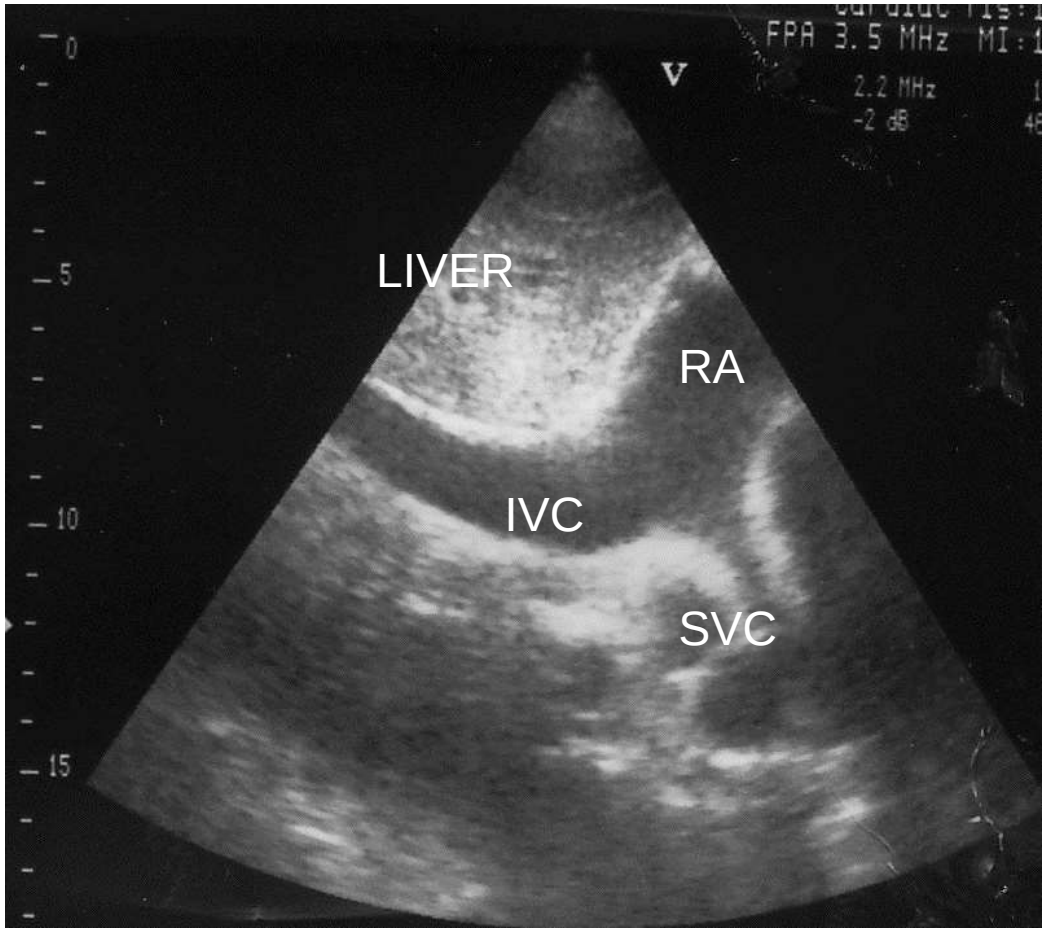

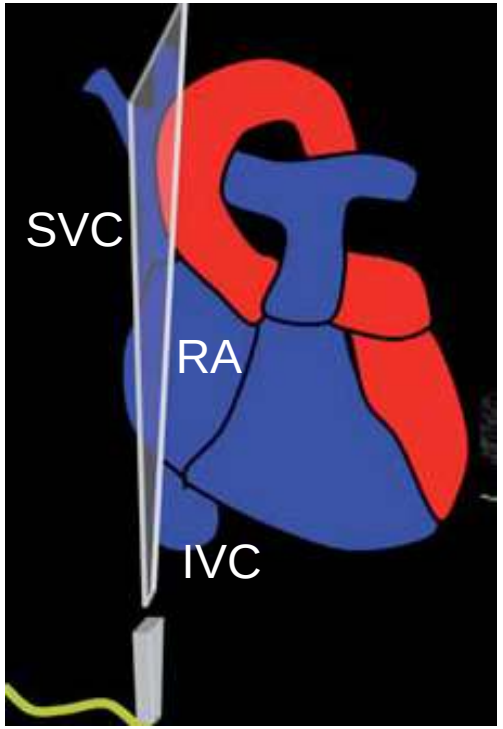

Finestra ecografica epigastrica in asse lungo

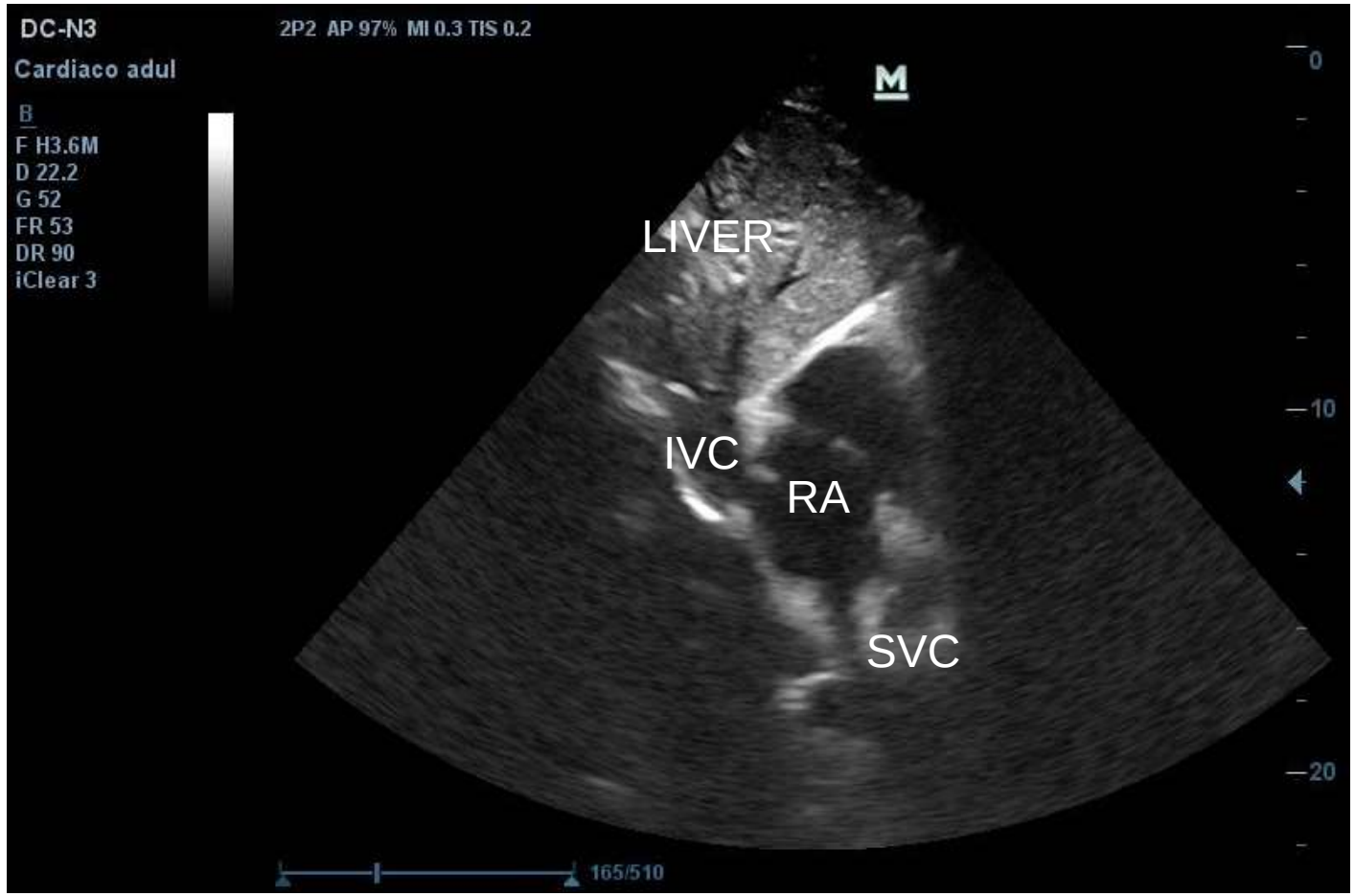

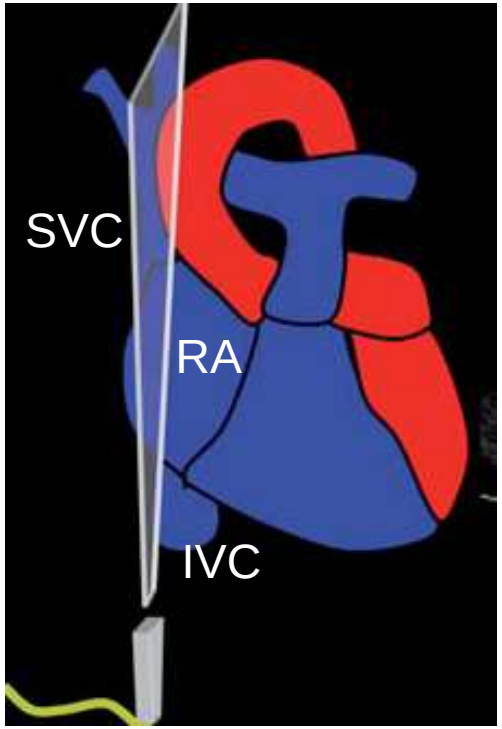

Valutazione della posizione della punta del CVC

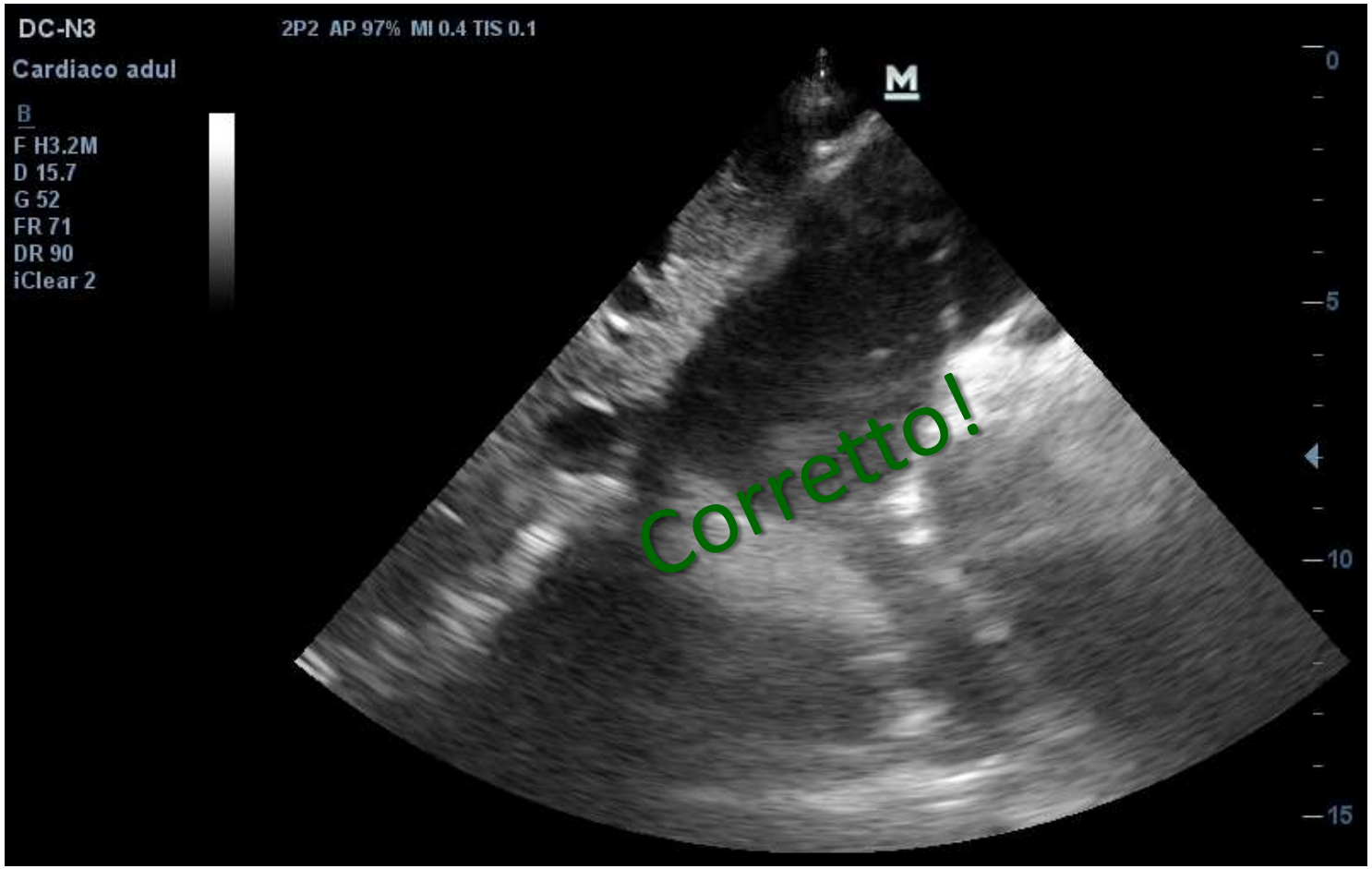

Valutazione della posizione della punta del CVC

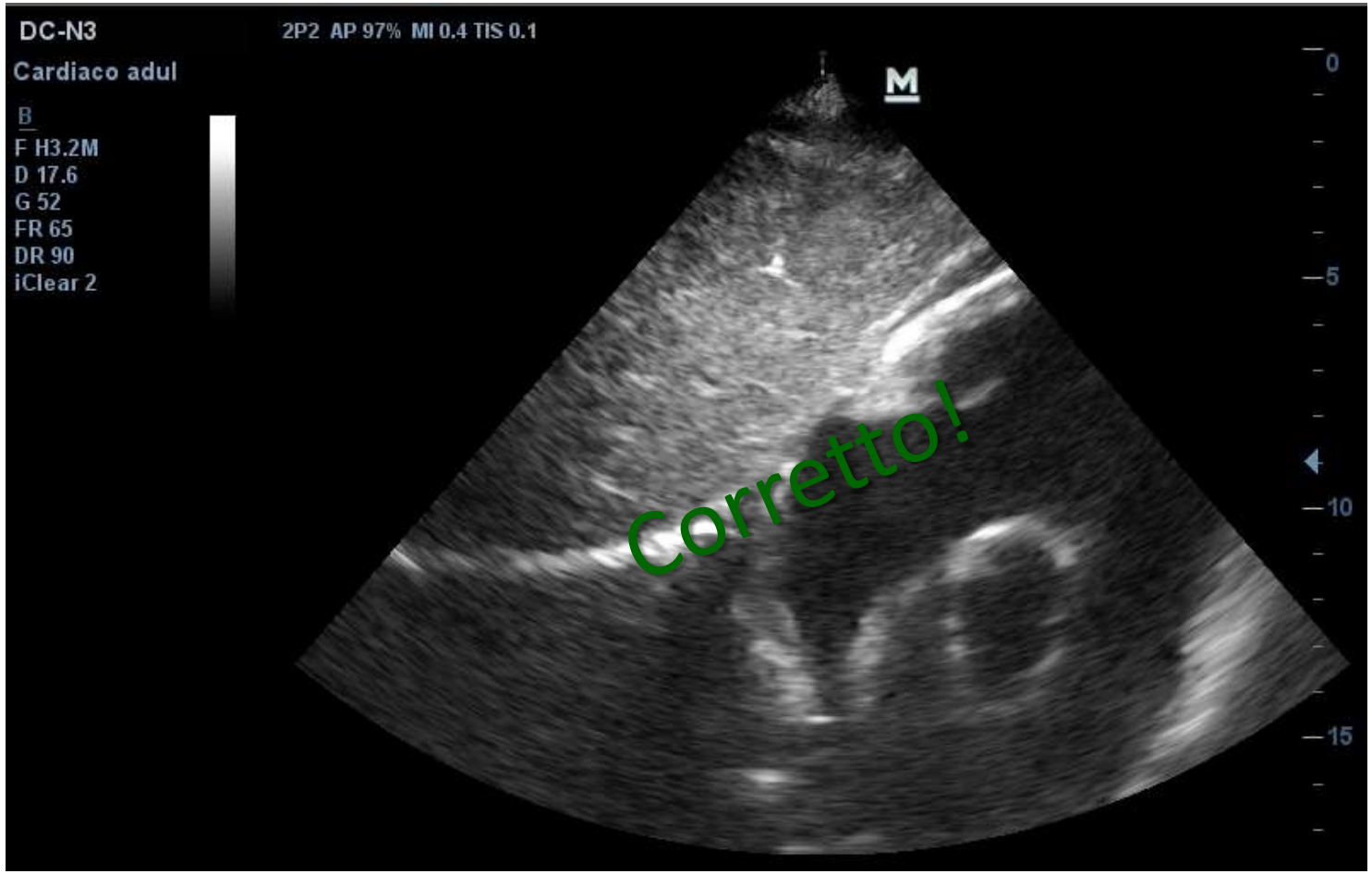

Valutazione della posizione della punta del CVC

Pneumotorace

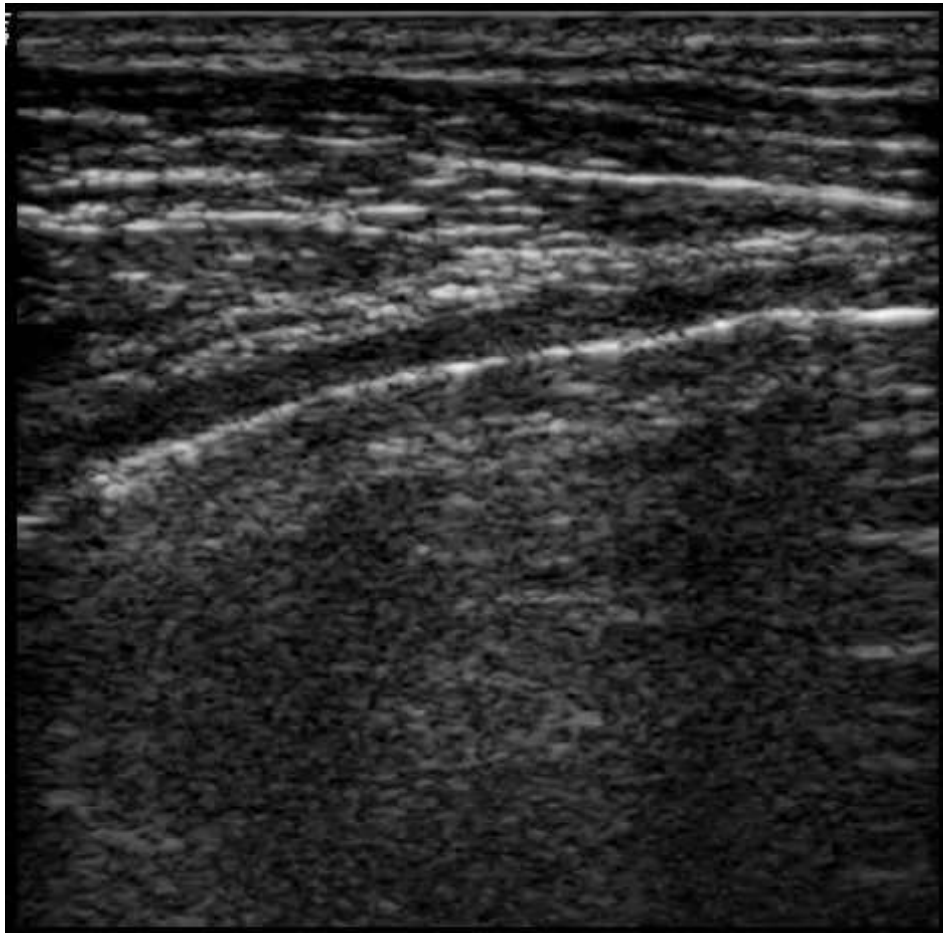

Pneumotorace in M-mode

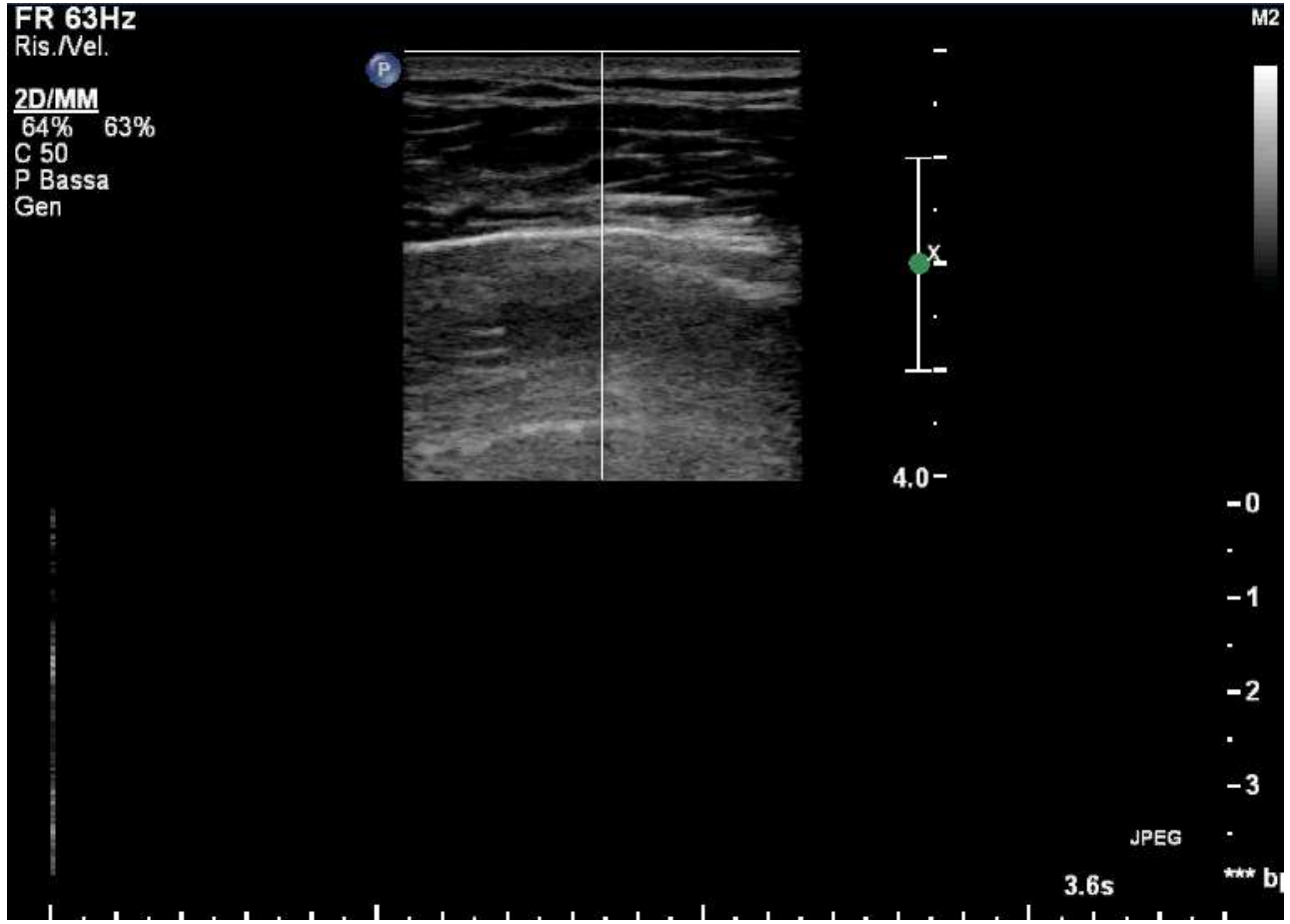

Radiografia del torace

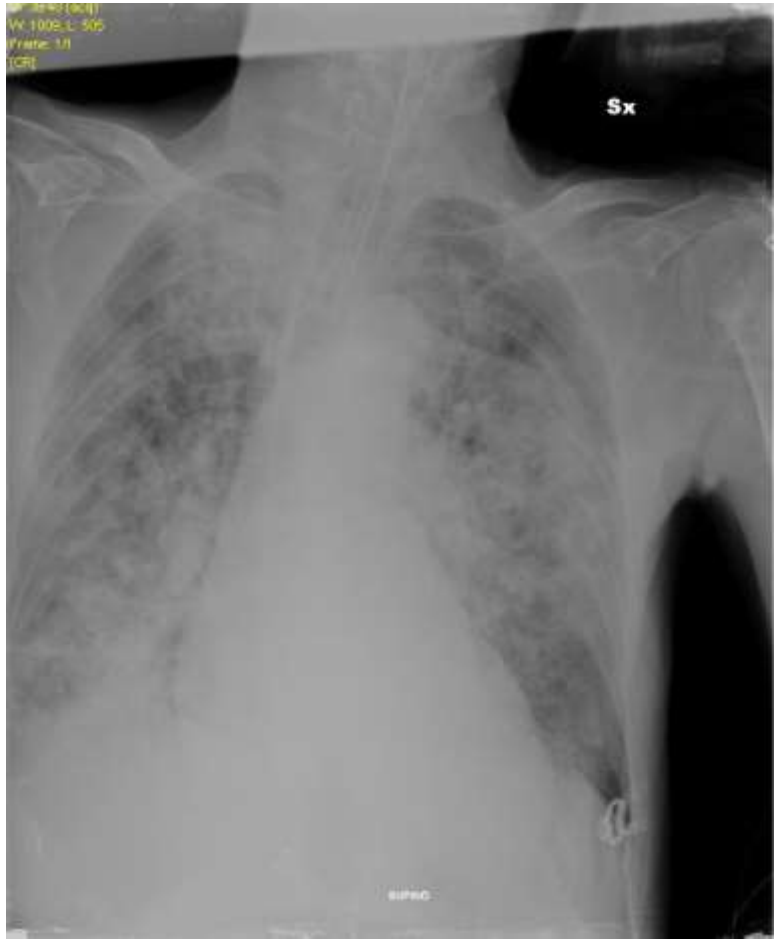

Risultati

Complication and misplacement detection after central venous catheter insertion in 35 patients

Variable	CEUS	CXR
Superior vena cava to right atrium junction	64	61
Intracardiac (atrial) position	11	14
Inferior vena cava	0	0
Pneumothorax	2	2

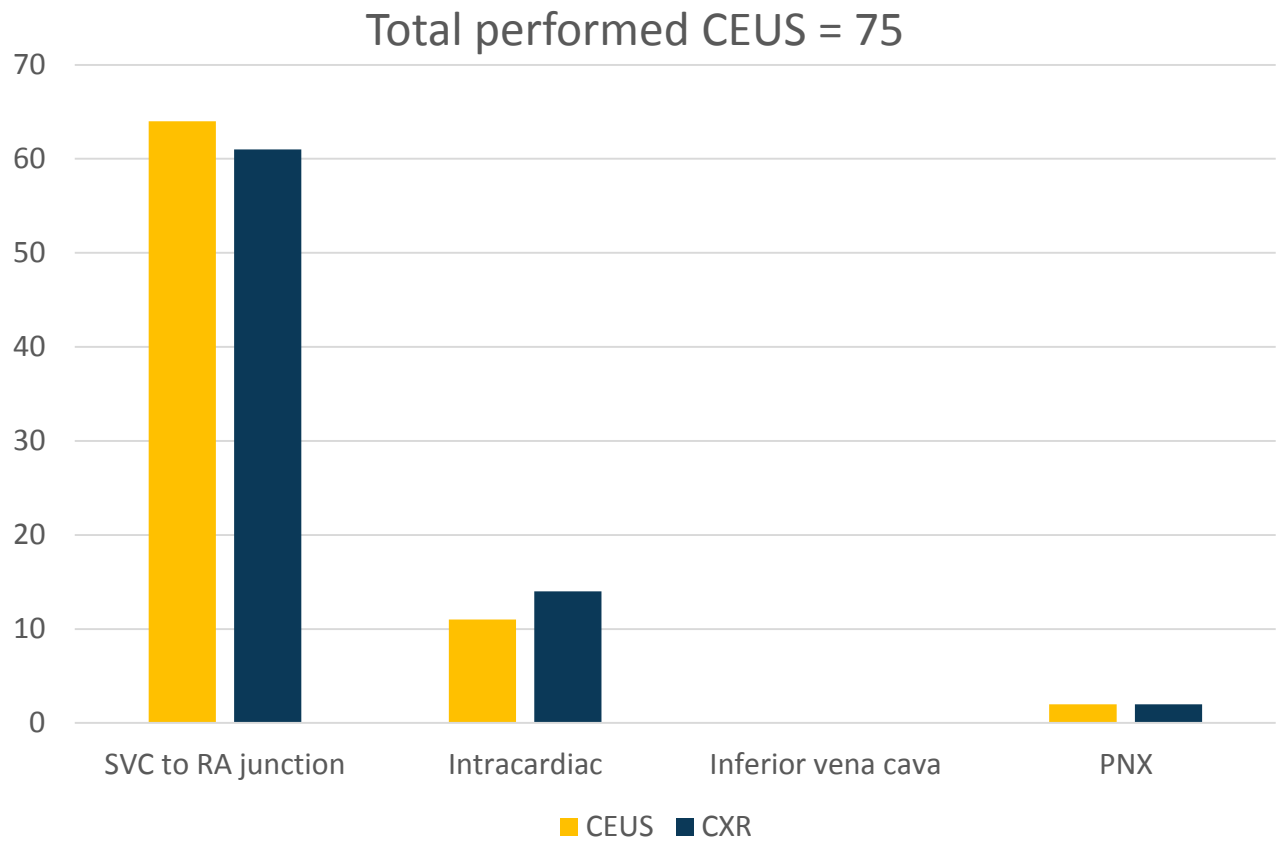

Accuratezza diagnostica CEUS vs RX

Specificity (Sp)	100%
Sensitivity (S)	79%
Positive predictive value (PPV)	100%
Negative predictive value (NPV)	95%
Diagnostic accuracy	96%
K Cohen	0,86

Risultati

Concordanza tra CEUS e RX: 96%

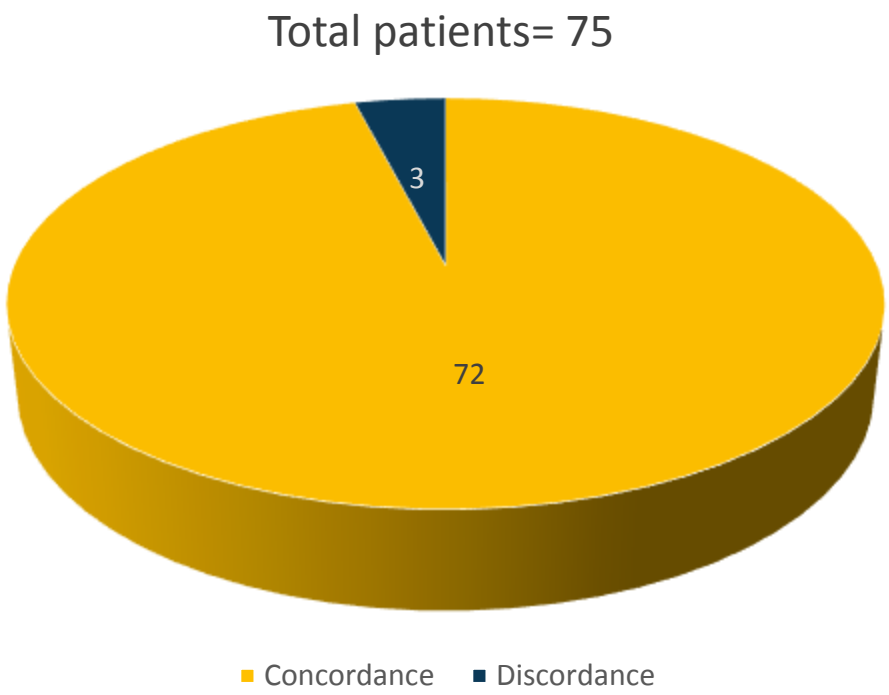

Risultati

Applicabilità: 96%
In 3 pazienti non è stato possibile eseguire il controllo ecografico per ragioni anatomiche e/o cliniche.

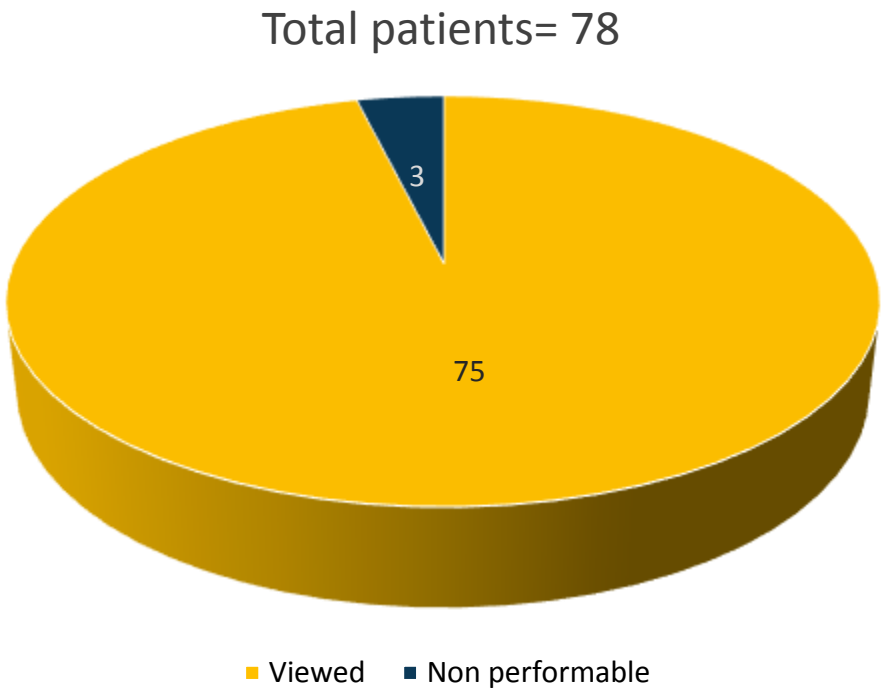

Risultati

Time	Minutes (mean)	*p*
CEUS	8 ± 3	< 0.05
CXR	30 ± 20	

Conclusioni

- La stretta concordanza tra ecografia infermieristica e RX torace nell'identificazione del posizionamento della punta del CVC giustifica l'utilizzo dell'ecografia infermieristica quale tecnica di riferimento dopo l'incannulamento di una vena centrale, evitando così la radiografia del torace come test di routine.

- La radiografia resta comunque necessaria quando l'esame ecografico sia impedito da ferite traumatiche o chirurgiche o da scarsa ecogenicità del soggetto.
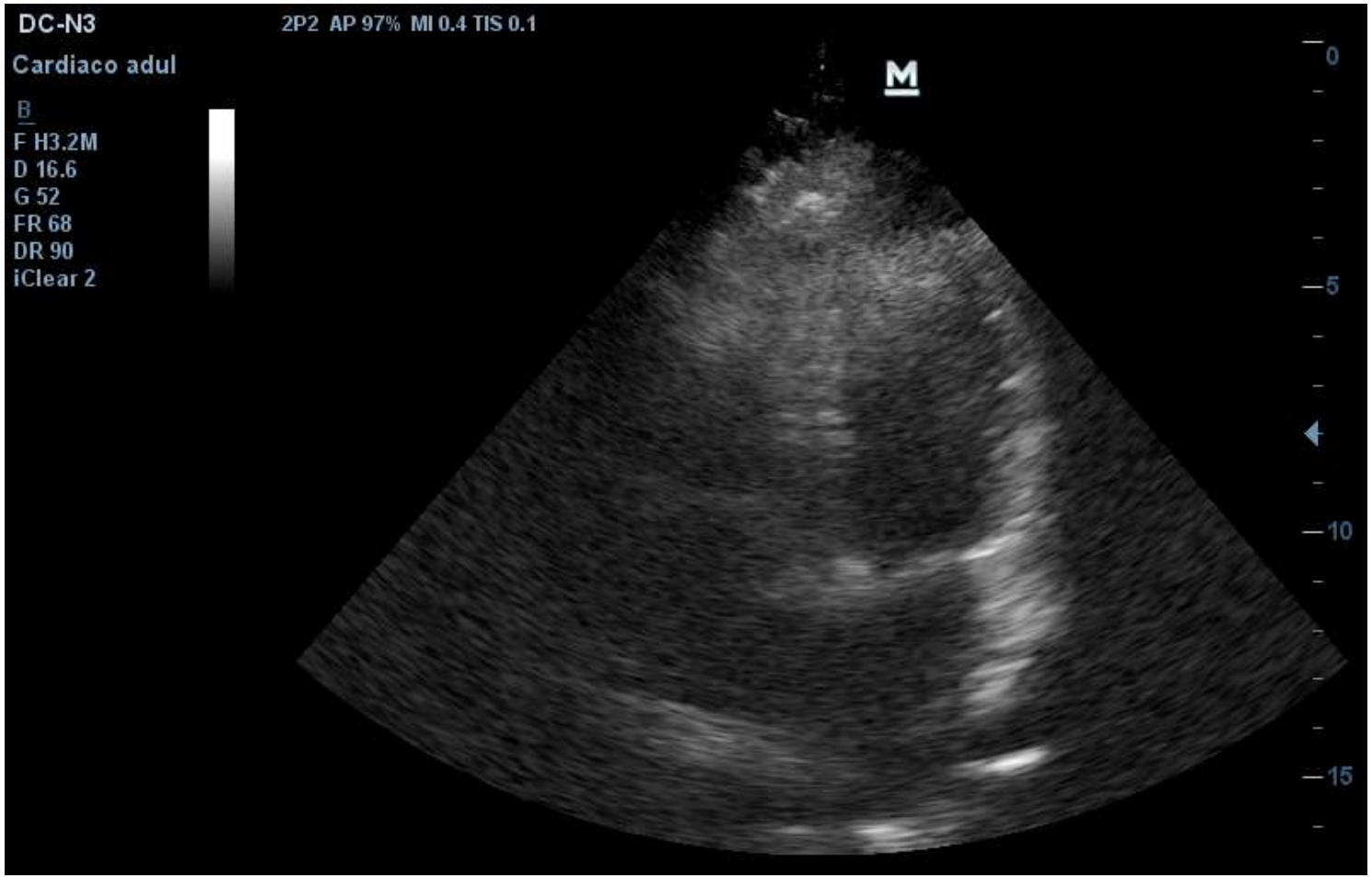
Grazie per la Vostra attenzione!